Aus der Universitäts-Frauenklinik München
(Leiter: Prof. Dr. med. H. Eymer).

Maligne Ovarialtumoren und Gravidität

Inaugural-Dissertation

zur

Erlangung der Doktorwürde

der

Medizinischen Fakultät

der

Ludwig-Maximilians-Universität zu München

vorgelegt von

Friedrich Haacke

aus Schönebeck-Salzelmen

München 1938

Druckerei und Verlag wissenschaftlicher Werke Konrad Triltsch,
Würzburg-Aumühle

Berichterstatter: Prof. Dr. med. W. Rech.

Tag der mündlichen Prüfung: 27. VI. 1938.

Gedruckt mit Genehmigung der Medizinischen Fakultät der Ludwig-Maximilians-Universität München.

Dekan: Prof. Dr. Broemser.

R. UNIV. BIBLIOTHEEK LEIDEN

Maligne Ovarialtumoreu und Gravidität

von Friedrich Haacke

Die bösartigen Geschwülste des Eierstocks im Verlaufe von Schwangerschaft und Wochenbett stellen eine Komplikation dar, auf die erstmalig vor etwa hundert Jahren Hewlett (zit. nach Miller) anläßlich der Sektion einer Wöchnerin hinwies, bei der er doppelseitige, anscheinend bösartige Gewächse der Ovarien feststellte. Aber erst seit den 70er Jahren des vorigen Jahrhunderts finden sich in der Literatur zahlreichere und genauere Angaben. Wenn man nun heute versucht, die in der Zeit nach dem Kriege beschriebenen Fälle einmal zusammenfassend zu betrachten, so ergeben sich gewisse Schwierigkeiten in der Erfassung der gerade für dieses umschriebene Thema in Frage kommenden Kasuistik.

Bei näherer Betrachtung zeigt sich zunächst, daß die Ansichten der Autoren über die Häufigkeit der bösartigen Ovarialtumoren überhaupt weit auseinander gehen. So bringt Miller eine Zusammenstellung, die 33 Autoren umfaßt: Unter den insgesamt 16025 beobachteten Frauen waren 2281 Trägerinnen bösartiger Eierstocksgewächse, d. s. 14,23% der Fälle. Die Angaben der einzelnen Beobachter schwanken zwischen 3 und 30%. Die Untersuchung der Frage, wie oft gut- und bösartige Gewächse im ganzen vorkommen, ergibt Häufigkeiten von 1,4 bis 7,7% (Miller). Ferner findet Miller, nach Berichten von 20 Verfassern, unter 7646 Eierstocksgewächsen 1139 Krebse, demnach in 14,9% der Fälle. Dabei ist zu berücksichtigen, daß dieser Autor nicht alle bösartigen Geschwülste als Krebse bezeichnet. Vielmehr teilt er die bösartigen Tumoren folgendermaßen ein:

Sarkom
Rhabdomyom
metastasierendes Neuroblastom
die Krebse
Hypernephrom
Chorionepitheliom
und Teratom.

Dieser strengen Einteilung folgen andere Autoren (Mayer) nicht rückhaltlos, woraus erhellt, daß schon aus diesem Grunde die Häufigkeitszahlen erheblich voneinander abweichen müssen. So ermittelte Mayer, daß von allen Ovarialtumoren 24,5% Carcinome waren: „Es ist also fast jede vierte Eierstocksgeschwulst bösartig". Unter den Carcinomen des gesamten Genitale machen die

der Ovarien 16,85% aus (Stuebler und Brandeß. Bei der Entscheidung, ob ein bösartiger Tumor vorliegt oder nicht, spielt — sofern keine histologische Diagnose feststeht — zudem ein subjektiver Faktor mit, sodaß auch deshalb die Zuverlässigkeit der Zahlen nicht eindeutig sein mag.

Was nunmehr die Häufigkeit einer Komplikation der Schwangerschaft mit Ovarialtumoren betrifft, so lassen sich folgende Feststellungen treffen: Nach einer Untersuchung von v. Szathmary (II. Universitäts-Frauenklinik Budapest) fanden sich unter 1114 Frauen mit Eierstocksgeschwülsten 53 Gravide, d. h. 4,7%. Von diesen waren aber nur 3 (5,7%) Trägerinnen eines bösartigen Ovarialtumors. Sehr übereinstimmend damit sind die Ergebnisse von Stuebler und Brandeß (1924), die 5,8% maligne Tumoren des Ovars bei Schwangeren mit Gewächsen des Eierstocks ermittelten. An Hand eines sehr großen Materials (22750 Entbindungen) stellte Varo (I. Universitäts-Frauenklinik Budapest) in 30 Fällen, d. s. 0,13%, Ovarialgeschwülste fest, von denen nur 3 als maligne Tumoren anzusprechen waren. (Nach Miller bewegen sich die relativen Häufigkeiten von bösartigen Neubildungen des Eierstocks in der Gravidität zwischen 0,04 und 4,3%).

Wie schon Mayer, ebenso Stuebler und Brandeß, betonen, werden im allgemeinen während der Gravidität und im Wochenbett nur diejenigen Ovarialtumoren entdeckt, die in dieser Zeit irgendwelche klinischen Erscheinungen verursachen. Eine Zufallsdiagnose, sozusagen als Nebenbefund bei einer Graviden, ist sehr selten. Wir wissen also durchaus nicht sicher, wie oft an ich diese Komplikation vorliegen mag; trotzdem geben die aus den tatsächlichen Beobachtungen gewonnenen Zahlen immer noch einen genügenden, für die Praxis wichtigen Hinweis.

Es sei nun zunächst von einem Fall aus der I. Universitäts-Frauenklinik München berichtet, der auch wegen der Seltenheit des Vorkommnisses festgehalten und mitgeteilt werden soll. Es handelt sich um ein metastatisches Melanosarkom des rechten Eierstocks bei einer 32j. Graviden. Die Anamnese, aus der gleichzeitig die allmähliche Durchsetzung des Körpers durch das Melanosarkom zu ersehen ist, wird eingehend behandelt.

Geburtshilfliches Journal Nr. 1250, 1936:

Maria K., geb. 7. IV. 1904, verheiratet, V-para. Aufnahme am 10. VII. 1936.

Anamnese: Vater an Magenleiden gestorben. 2 Brüder magenleidend. Ehemann und 3 Kinder gesund. Keine Angaben über Kinderkrankheiten und Rachitis.

Menarche mit 18 Jahren, Menses 4wöchentlich, regelmäßig 4—6 Tage, stark, nicht schmerzhaft.
1929: Geburt eines Knaben im 8. Monat, normaler Verlauf.
1933: Spontangeburt (Knabe).
1934: Am 21. 12. wurde die Patientin kreißend in die Klinik aufgenommen. Damals fand sich unterhalb der rechten Brustdrüse ein haselnußgroßes, schwärzliches, warziges M u t t e r m a l. Dieses wurde am 28. 12. weit im Gesunden exstirpiert. Histologisch ergab sich ein raschwachsendes M e l a n o s a r k o m ! Eine Röntgendurchleuchtung der Lungen zeigte keinen krankhaften Befund, besonders keinen Verdacht auf Tumormetastasen. Die damalige Schwangerschaft verlief normal (Mädchen).
1935: Am 21. 1. wurde (noch in der Frauenklinik) in der rechten Achselhöhle eine metastatische Drüse entdeckt, die im Februar in der Chirurgischen Klinik operativ entfernt wurde.

In der linken Achselhöhle fand sich eine erbsengroße, weiche Drüse. Im Gegensatz dazu war die in der rechten walnußgroß, von derber Konsistenz.

Im Anschluß an die Operation hatte die Pat. eine 3—4tägige Genitalblutung, die spontan aufhörte. Danach (18. 2.—2. 4.) wurde in der Frauenklinik eine Nachbehandlung mit Röntgenstrahlen durchgeführt: Bestrahlungen des rechten Axillarfeldes, des rechten vorderen und hinteren Brustfeldes. Vom 8.—22. 7. war die Pat. wegen eines unvollständigen A b o r t u s im 3. Monat wiederum in der Klinik. Es wurde eine Ausräumung ausgeführt, die ohne Besonderheiten verlief. Im Zusammenhang damit wird berichtet, daß sich in der Gegend der Narbe der früheren Excisionsstelle unterhalb der rechten Brustdrüse keine Veränderungen, die auf Recidive schließen ließen, wahrzunehmen waren. Dagegen fanden sich, über die ganze rechte Brust verstreut, zahlreiche in der Haut liegende kleine Knötchen, die teilweise Erbsengröße erreichten und deutlich schwärzlich durchschimmerten. Seitlich reichten diese Recidivknoten über die Brust hinaus bis zur rechten Axillarlinie. Dort, an der Stelle der excidierten Achseldrüse, zeigten sich ebenfalls mehrere schwärzlich durchschimmernde Knotenbildungen: Es handelte sich also um die Aussaat des früher behandelten Melanosarkoms. — Da eine nochmalige Bestrahlung nicht erfolgversprechend erschien, wurde Pat. in die Chirurgische Klinik verlegt. Dort erfolgte eine Totalamputation der rechten Mamma mit Ausräumung der Achselhöhle. Die Operation verlief glatt, und die Pat. befand sich auch nachher in verhältnismäßig gutem Allgemeinzustand.

Insbesondere ergaben sich damals keine Anhaltspunkte für den Verdacht einer schon noch weiter fortgeschrittenen Metastasierung des Melanosarkoms. Daß auch die radikalste operative Entfernung der erreich-

baren Tumorbildung gerade beim Melanosarkom oft die Prognose nicht bedeutend bessern kann, dürfte wohl allgemein anerkannt sein.

1936: Auf eine Nachfrage der Strahlenabteilung der Frauenklinik, die üblicherweise ihre mit Strahlen behandelten Patienten laufend kontrolliert, kam die Nachricht, es gehe der Frau gut. — Am 10. 7. erfolgte die Wiederaufnahme der K. in die I. Universitäts-Frauenklinik. Sie wurde eingewiesen von der Schwangerschafts-unterbrechungs-Kommission mit der Anweisung, daß bei der im 5. Monat Graviden eine Unterbrechung der Schwangerschaft mit gleichzeitiger Unfruchtbarmachung vorgenommen werden solle. Dieser Beschluß wurde gefaßt, nachdem in der Psychiatrischen Klinik München bei der Pat. Gehirnmetastasen diagnostiziert worden waren. Damit war eine Indikation zur Unterbrechung gegeben:

Aufnahmebefund: Magere Frau in mäßigem Ernährungs- und Kräftezustand. Keine Oedeme, keine Varicen. Lunge und Herz ohne krankhaften Befund. Die Bauchdecken zeigen keine Striae. Der Uterus steht 2 Finger breit unterhalb des Nabels. Bericht vom 15. 7.: Das Befinden der Pat. verschlimmert sich von Tag zu Tag. Auffällig sind die Ausfallserscheinungen, hauptsächlich des linken Armes, der an Kraft und Tastempfinden verliert. Es bestehen fortdauernde Kopfschmerzen und Artikulationsstörungen. Seit 2 Tagen zeigen sich auf der Brust und entlang den Venen des rechten Unterarmes kleine blaue Flecken.

Es handelt sich also um ausgedehnte Gehirnmetastasen mit zeitweiliger Benommenheit, cerebraler Parese der linken Seite und epileptiformen Anfällen. Temperatur und Puls sind dauernd normal. — Die Pat. ist in einem derartigen Zustand, daß eine Aussicht auf Rettung nicht besteht. Sie dürfte sicher ad exitum kommen, bevor das Kind lebensfähig sein würde. Deshalb bereitet man noch am 20. 7. die Operation vor.

Am nächsten Tage findet die Interruptio statt: es wird eine digitale Ausräumung vorgenommen. (Operateur Dr. Dietel.) Zur Narkose wurden 60 g Aether und einige Tropfen Chloräthyl benötigt. Nachdem es gelungen ist, die 22 cm lange weibliche Frucht zu entwickeln, kommt die Pat. sehr schnell, vermutlich an Atemlähmung, zu Tode. — Die Operation hatte nur 10 Min. gedauert. Der gesamte Blutverlust betrug etwa 260 g. Der Operateur nimmt an, daß „die durch den an und für sich nicht übermäßig großen Blutverlust hervorgerufene plötzliche Druckschwankung im Gefäßsystem in Verbindung mit cerebralen Druckerscheinungen und der Narkose zu Atemlähmung geführt haben dürfte."

Da die Todesursache als nicht hinreichend geklärt erachtet werden konnte, wurde die gerichtliche Sektion beantragt. Diese

ergab eine allgemeine Melanosarkomatose. Es fanden sich ausgedehnte Metastasierungen in fast allen Organen, besonders im Gehirn, in der Lunge, der Leber und im rechten Ovar, außerdem im Schädeldach und in den Rippen. — Der Uterus zeigte keine Verletzungen, die zu tödlicher Blutung hätten führen können. Als Todesursache mußte die Durchsetzung des Gehirns mit Melanosarkomknötchen angenommen werden.

Histologischer Befund: Der Schnitt durch das Ovar (s. Abb.) zeigt einen etwa erbsengroßen runden Bezirk mit einem ziemlich kleinzelligen Melanosarkom. Die Sarkomzellen sind größtenteils

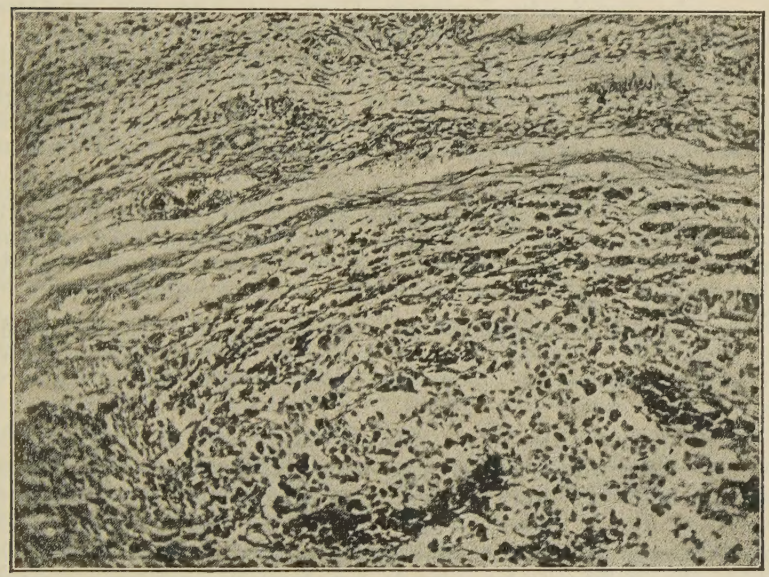

rundlich, stellenweise auch zackig geformt. Besonders im peripheren Bezirk findet sich reichlich dunkelbrauner Farbstoff, sowohl in den Zellen als auch außerhalb derselben in der Umgebung. — Es handelt sich also um ein mischzelliges Melanosarkom.

Die melanotischen Sarkome gehören zu den ganz unreifen Geschwülsten. Borst weist darauf hin, daß es „kaum eine Geschwulstart" gebe, „die so frühzeitige und so weit verbreitete Tochtergeschwülste erzeugt wie das Melanosarkom". Diese Fest-

stellung findet sich in dem oben mitgeteilten Fall ganz besonders bestätigt.

Ob es ein primäres Melanosarkom der Ovarien überhaupt gibt, erscheint sehr fraglich. Miller vertritt den Standpunkt, es handele sich wohl immer um Metastasen, oder aber, der Tumor entwickele sich sekundär aus der Wand bezw. vom Zapfen einer Dermoidcyste aus.

Das Zusammentreffen von Melanosarkom des Ovars und Schwangerschaft ist ein sehr seltenes Ereignis. Nach Miller finden sich in der Literatur seit 1900 nur 3 Fälle verzeichnet:

Andrews und Russel berichten von einem Operationsfall eines Melanosarkoms des Ovars bei einer im 4. Monat Graviden. Es handelte sich um einen faustgroßen Tumor des Ovars. 1½ Jahre nach der Operation kam die Patientin an allgemeiner Melanosarkomatose ad exitum.

Markus beschreibt einen Fall von allgemeiner Melanosarkomatose bei einer Patientin, die mit der Diagnose Eklampsie am Ende der Schwangerschaft zur Operation kam, operativ entbunden wurde und am selben Tag starb. — Die Sektion und mikroskopische Untersuchung ergaben eine diffuse Melanosarkomatose, die von einem primären Ovarialtumor ausgegangen sein soll.

In diesem Zusammenhang sei darauf hingewiesen, daß die Beobachtungen von Markus mit denjenigen des aus der hiesigen Klinik vorliegenden Falles hinsichtlich der äußeren Erscheinungen annähernd übereinstimmen: epileptiforme Anfälle durch Hirntumoren und sehr ähnlicher pathologisch-anatomischer Befund, was die Art und Ausbreitung des Melanosarkoms betrifft.

Labhardt demonstrierte auf einer Sitzung der Gynäkologischen Gesellschaft der deutschen Schweiz im Jahre 1914 einen schwangeren Uterus des 3. Monats mit faustgroßem, metastatischem Melanosarkom des rechten Ovars. (Diese drei Autoren zit. nach Miller.)

Im Gegensatz zu Miller tritt also Markus ganz entschieden für die Möglichkeit einer primären Entstehung des Melanosarkoms im Ovar ein. Er macht als Grund für diese Annahme besonders die in seinem Fall vorliegende Doppelseitigkeit der Ovarialtumoren und die vollkommene Substitution des eigentlichen Eierstocksgewebes durch das Sarkom geltend. — Auch heute sind diese Fragen durchaus noch nicht einwandfrei geklärt und die Möglichkeit der primären Entstehung im Ovar noch umstritten.

Es fragt sich nun, ob in dem von mir mitgeteilten Fall ein Zusammenhang zwischen dem Ovarialtumor und der Schwangerschaft bestand, mit anderen Worten, ob die bösartige Geschwulst in irgendeiner Weise den Verlauf der Schwangerschaft beeinflußt hat. Zunächst sei darauf hingewiesen, daß für den Beschluß der Schwangerschaftsunterbrechungs-Kommission die umgekehrte Fragestellung (und Bejahung dieser Frage) maßgebend war, d. h. die letzte Schwangerschaft bedeutete für die Frau eine unmittelbare Lebensgefahr, weil angenommen werden mußte, daß das

Melanosarkom intra graviditatem sich in schnellerer Weise ausbreiten würde, außerdem die Pat. durch die schon vorhandenen Metastasen tödlich bedroht war.

Ganz allgemein läßt sich feststellen, daß die Frage, ob die Gravidität einen Einfluß auf das Wachstum von Ovarialtumoren hat, von den einschlägigen Autoren verschieden beantwortet wird. Miller ist der Ansicht, daß bezüglich des Geschwulstwachstums eher eine Hemmung als eine Begünstigung stattfinde, da infolge der Schwangerschaft dem Tumor ein großer Teil der von ihm beanspruchten Nährstoffe streitig gemacht werde und auch die Ovulationshyperämie wegfalle. Einschränkend läßt sich dazu sagen, daß gerade die bösartigen Tumoren meist nicht sehr gefäßreich sind, daß sie ferner im allgemeinen unbekümmert um Ernährungsschwierigkeiten in reichlichster Weise weiterwachsen. Nach Heiberg ist eher anzunehmen, daß der Tumor manchmal vollkommen unbeeinflußt bleibt, in einigen Fällen deutlich beschleunigtes Wachstum zeigt, in anderen aber auch zurückgeht bis zu völligem Verschwinden. Herzog hält einen wachstumsfördernden Einfluß der Gravidität mit ihrem gesteigerten Stoffwechsel und der starken Hyperämie der Genitalorgane für möglich. (Beide Autoren zit. nach Miller). Mayer läßt die Frage, ob eine Gravidität das Sarkomwachstum begünstigt, wie es Kroemer annimmt, offen. Er weist darauf hin, daß diese Annahme sich für das Uteruscarcinom an größerem Material nicht bestätigt habe. Ebenso ist es wohl abzulehnen, daß durch die Schwangerschaft eine maligne Entartung von gutartigen Blastomen statthaben könne.

Wie steht es nun mit dem Einfluß des bösartigen Ovarialtumors auf die Gravidität, oder ist ein solcher Einfluß überhaupt abzulehnen? Auch hierin gehen die Ansichten der Autoren erheblich auseinander.

Im vorliegenden Falle stößt die Beantwortung dieser Frage auf einige Schwierigkeiten. Es besteht sehr wohl die Möglichkeit, daß das Melanosarkom infolge seiner intensiven Ausbreitungstendenz und — im Zusammenhang damit — der vielen anderen Symptome einer allgemeinen Schädigung gewisse Erscheinungen überlagerte, die im bejahenden Sinne der obigen Fragestellung gedeutet werden können. Ferner läßt sich ja nicht feststellen, zu welchem Zeitpunkt die Geschwulst in das Ovar metastasierte. — 1934 wird bei der Pat. erstmalig das Melanosarkom in Gestalt eines warzigen schwärzlichen Muttermals unterhalb der rechten Brustdrüse entdeckt. Die Schwangerschaft verläuft, wie alle übrigen zuvor, ohne Besonderheiten. Die Entbindung erfolgt Ende Dezember, und noch im Wochenbett bemerkt man eine metastatische Drüse in der rechten Achselhöhle, die

im Februar 1935 operativ entfernt wird. Nach diesem Eingriff hat die Pat. eine 3—4tägige Genitalblutung. Dieses Ereignis dürfte wahrscheinlich als physiologisches Wiedereinsetzen der Menses gewertet werden. Möglich wäre allerdings auch, daß zu dieser Zeit das Melanosarkom in das Ovar metastasierte und nun als einmalige Reaktion eine ovarielle Metrorrhagie auslöste. Leider ergaben die klinischen Aufzeichnungen in dieser Hinsicht keine näheren Anhaltspunkte. — Im Juli 1935 aber kommt die Pat. mit einem Abortus incompletus im 3. Monat zur Aufnahme. Die Nachräumung verläuft ohne Besonderheiten. Es wird aber berichtet, daß in der Haut der rechten Brust bis in die Axillarlinie Recidivknoten zu erkennen sind.

Somit dürfte es sehr naheliegend sein, einen Zusammenhang zwischen dem bösartigen Tumor, der inzwischen wahrscheinlich im Ovar eine Tochtergeschwulst gesetzt hat, und diesem Abortus anzunehmen.

Stuebler und Brandeß beobachteten unter 53 Patientinnen, bei denen eine bösartige Eierstocksgeschwulst während der Schwangerschaft diagnostiziert worden war, vier mal (d. s. 7,5%) einen Spontanabort. Mayer ist der Ansicht, daß die Abortgefahr gering erhöht sei, ebenso die Gefahr einer Frühgeburt..

In welcher Weise der bösartige Ovarialtumor einen Abortus auslösen kann oder nur begünstigt, darüber ist nichts Näheres bekannt. Liegt der Abortus noch innerhalb der ersten 3 Schwangerschaftsmonate, so könnte man daran denken, daß durch einen infiltrierend wachsenden Tumor die normalen hormonalen Regulationsvorgänge des Ovars gestört werden. Das Corpus luteum graviditatis stellt (nach Mayer) nach dem 3. Monat seine innersekretorische Tätigkeit ein, die dann vom befruchteten Ei und der Placenta übernommen wird. Es kann also durchaus bei einem so frühen Abortus der Grund in dieser Richtung vermutet werden. Andererseits ist es auch möglich, daß bei der Nidation das Ei schon eine infolge solcher hormonalen Störungen schlecht vorbereitete Uterusschleimhaut antrifft und dann nach einiger Zeit wegen Ernährungsstörungen abgestoßen wird. An und für sich ist eine Fehlgeburt bei Bestehen einer Eierstocksgeschwulst doch ein seltenes Ereignis, und man kann annehmen, daß die von Stuebler und Brandeß ermittelten Prozentsätze vielleicht auf einem zu kleinen Material beruhen. Jedenfalls liegen die Ursachen nicht klar auf der Hand und sind auch in solchen Fällen schwer festzustellen, die im Sinne eines derartigen Zusammenhanges zu deuten wären.

Damit erhebt sich ganz allgemein die Frage, welche Zusammenhänge wohl zwischen den malignen Ovarialtumoren und der

Gravidität bestehen. Es soll nun versucht werden, die darüber herrschenden Anschauungen darzulegen und Fälle kurz anzuführen, die Anlaß zu solcher Frage gaben.

Die Menarche soll, nach Miller, bei ungefähr einem Viertel der Frauen mit bösartigen Geschwülsten des Eierstocks verspätet eingetreten sein. Mit dieser Feststellung läßt sich die Anschauung von Mayer gut in Einklang bringen, wonach Carcinome anscheinend gern in solchen Ovarien aufträten, die aus irgendwelchen uns noch unbekannten Gründen in ihrer Funktion schon von vornherein beeinträchtigt seien: diese Störung soll sich zunächst in Sterilität und erst sekundär in Neigung zu malignen Neubildungen des Ovars äußern.

Im Hinblick auf die Häufigkeit von Sterilität liegen von demselben Autor folgende Zahlen vor:

bei primärem Ovarialcarcinom waren 28,0%,
„ metastatischem „ 3,0%,
„ Sarkom des Eierstocks 12,5%
der Frauen unfruchtbar.

Stuebler und Brandeß beobachteten bei Frauen mit Ovarialtumoren in 14,7% der Fälle Sterilität, bei tumorlosen in 6,1%. (Nach Miller schwanken die relativen Häufigkeiten zwischen 12,2 und 52,6%; dabei ist zu berücksichtigen, daß diese Angaben sich auch auf gutartige Blastome beziehen.)

Was die Aetiologie der Unfruchtbarkeit in solchen Fällen betrifft, so vermuten einige Autoren gewisse nachteilige Einflüsse auf Ovulation und Conception. Die Eireifung soll entweder infolge der Reduktion des Ovarparenchyms oder infolge des mechanischen Druckes gestört sein, andererseits wird auch eine Erschwerung der Empfängnis durch Uterusverlagerung angenommen (Wertheim, 1904) [1]). Eine Zerstörung des Keimdrüsengewebes bis zur Funktionsuntüchtigkeit vermutet Mayer besonders bei Krukenbergtumoren, die zudem auffallend häufig mit Sterilität korreliert waren. Allerdings ist Miller der Ansicht, Eireifung und Empfängnis wären noch solange möglich, als überhaupt funktionsfähiges Eierstockparenchym vorhanden sei. Selbst die vollständige neoplastische Zerstörung der Ovarien könnte gegebenenfalls durch akzessorische Eierstöcke wettgemacht werden. Außerdem sei es durchaus nicht immer feststehend, ob der Tumor sich nicht erst nach der Nidation entwickelt hätte.

---

[1]) Vgl. auch Mayer: „Daß die Anwesenheit einer Geschwulst an sich die normale Follikelreifung und damit die Bildung eines entwicklungsfähigen Eies hemmt, ist am ehesten bei malignen Tumoren denkbar, aber bei gutartigen nicht wahrscheinlich".

Auf die verschiedenartige Deutung der allgemeinen Zusammenhänge, die zwischen malignen Ovarialtumoren und Gravidität (Abortus) bestehen, wurde im Verlaufe unserer Darstellung ausführlicher hingewiesen.

Kurz erwähnt seien hier noch die Untersuchungen von Peller, welcher an Hand großer Reihen von Krankengeschichten und Statistiken feststellte, daß die erste und zweite Schwangerschaft wahrscheinlich einen zunehmenden Schutz gegen bösartiges Geschwulstwachstum an Uterus und Adnexen bedeute, dagegen das Collum in erhöhtem Maße dazu disponiere; Stuebler und Brandess jedoch konnten irgendwelche Zusamenhänge, die in diesem Sinne auszulegen wären, nicht finden. Was insbesondere die Sarkome des Eierstocks betrifft, so ließ sich nach diesen Autoren ein gehäuftes Auftreten bei kinderlosen Frauen nicht nachweisen.

Es sollen nun im folgenden einige konkrete Beobachtungen über Komplikationen des Schwangerschaftsverlaufes angeschlossen werden. Besonders sei hier an die treffende Formulierung Pfannenstiel's erinnert, die auch heute noch für uns von größtem Erkenntniswert sein dürfte: „Die Komplikation einer Ovarialgeschwulst mit Schwangerschaft steigert die an und für sich dem Tumor anhaftenden Gefahren um ein Beträchtliches und trübt die Lebensprognose sowohl für die Mutter als auch ganz besonders für das Kind erheblich". In vielen Fällen verläuft die Schwangerschaft ungestört. So beobachtete Vozza bei 109 Patientinnen der Mailänder Klinik keine besonderen Störungen. Wie auch Miller betont, bleibt ein Ovarialtumor oft unbemerkt und wird häufig erst im Wochenbett rein zufällig entdeckt. Wenn man nun andererseits die recht häufige Doppelseitigkeit bösartiger Eierstocksgewächse in Betracht zieht — 90% nach Pfannenstiel, 50—90% nach Mayer —, so darf man doch die Möglichkeit ernsterer Komplikationen nicht unterschätzen, da demgemäß für Gravide ein entsprechend hoher Prozentsatz anzunehmen sein wird. Miller nimmt an, daß wohl die meisten Schwierigkeiten von solchen Tumoren ausgehen, die verhältnismäßig langsam wachsen und sowohl allmählich den Uterus verdrängen als auch durch ihre Lage im kleinen Becken die Gravidität und Geburt sehr beeinträchtigen, ja sogar zu Abortus führen können. Mc Kerron (v. Winckel) fand in 9 Fällen maligne Neubildungen der Eierstöcke als Grund von Beckenverlegung und damit erheblicher Komplikationen. Diese können auch in solchen Fällen eintreten, in denen der Uterus von oben her eingepreßt wird.

Trillat und Puthod beschreiben den Fall einer 22jährigen Erstgebärenden, die nach regelrechter Gravidität wegen Stillstand der Geburt zur Aufnahme kommt. Es wird ein mandarinengroßer Tumor im kleinen Becken diagnostiziert. Die Operation ergibt ein einseitiges Lymphosarkom des Ovars, das durch seine Lage die normale Geburt unmöglich machte. Die Patientin kam 1 Jahr danach an einem großen Rezidiv ad exitum.

Auch Adhäsionen des Fruchthalters, die bei bösartigen Geschwülsten wohl viel häufiger sind als bei gutartigen, vermögen den regelrechten Verlauf der Schwangerschaft und besonders auch des Wochenbetts in mehr oder minder hohem Maße zu stören. Bei Malignität betont auch Mayer die Möglichkeit ernster Verwachsungen, an die zu denken nicht versäumt werden soll. Im Zusammenhang mit Raumeinschränkungen und Verwachsungen wird des öfteren von Ascites und Stieldrehungen berichtet.

Eine eigene Beobachtung teilt Puppel mit: Eine 35jährige IV-para wird im 6. Monat wegen Wehen und schlechten Allgemeinzustandes eingewiesen. Es finden sich starke Oedeme an Beinen, Labien und Bauchdekken. Der Leib ist stark gebläht, Ascites deutlich nachweisbar. Rechts und links vom Uterus sind knollige Tumoren zu fühlen. Laparotomie: Eröffnung des Uterus, Entfernen der Frucht und der Placenta, danach Exstirpation des Uterus und der beiden Tumoren. — Einige Tage nach der Operation stirbt die Patientin an Darmlähmung. Die Obduktion ergibt Magencarcinom mit Metastasen in Lymphdrüsen. Die Ovarialgeschwülste waren also Krukenbergtumoren. (Ähnliche Fälle werden von Schmid, Armytage und Green u. And. beschrieben.)

Ein mannsfaustgroßes Ovarialcarcinom als Hindernis intra partum beschreibt Schwarzkopf. Die Entwicklung des Kindes mußte durch Sectio vorgenommen werden, da der Tumor sich nicht aus dem kleinen Becken herausdrängen ließ. Gleichzeitige Exstirpation der Geschwulst. Glatter Verlauf.

Einen sehr seltenen Fall beobachtete Goecke: Verblutung aus einem stielgedrehten Ovarialsarkom bei einer im 9. Monat Schwangeren. Der Verfasser ist der Ansicht, daß an der Verblutung indirekt die Gravidität durch die erhöhte Hyperämie der Beckenorgane beteiligt sei. — Er fand in der Literatur nur 3 ähnliche Fälle beschrieben.

Eine durch einen Ovarialtumor bedingte Uterusdrehung in der Schwangerschaft halten Cotte, Stuebler und Brandeß wegen der Weichheit des unteren Uterinsegments für möglich. Irgendwelche Zeichen, die für eine erhöhte Bereitschaft zu Tubargravidität sprechen, konnte Mayer nicht feststellen.

Das Wochenbett kann immerhin in einigen Fällen in seinem regelrechten Verlauf gestört sein. Miller vertritt den Standpunkt, daß besonders Verwachsungen und im Douglas liegende Tumoren die gute Kontraktion des Uterus und die Ausstoßung der Placenta verhindern können. Es ist möglich, daß schwerste Blutungen dann schnellstes Handeln verlangen. Die Involution der Genitalorgane kann, nach Miller, besonders durch Adhäsionen in erheblichem Maße beeinträchtigt sein.

Die Prognose der Komplikation von Gravidität mit malignen Ovarialtumoren ist, wie schon aus dem weiter oben zitierten Ausspruch Pfannenstiel's hervorgeht, wohl immer recht ernst. Sie richtet sich natürlich nach Art und Ausbreitung des Tumors — besonders schlecht erscheint sie den meisten Ver-

fassern bei den Sarkomen (Melanosarkom!) und den von Magencarcinomen ausgehenden Krukenbergtumoren — sie richtet sich aber vor allen Dingen, wie Szathmary, Schmid u. and. betonen, nach dem Zeitpunkt der Schwangerschaft. Je früher der Tumor erkannt wird, desto aussichtsvoller wird die Behandlung sein.

Mayer macht das therapeutische Verhalten davon abhängig, ob der Mutter mit einer Operation noch geholfen werden kann oder nicht. Wenn es nur möglich sei, das Kind zu retten, so solle man abwarten, um dann später, gegebenenfalls durch Kaiserschnitt (Hesselbach, Weißwange), ein lebendes Kind zu erzielen, während die Mutter vielleicht bald danach dem Carcinom erliegt. Die Operation sei aber in jedem Stadium der Schwangerschaft dann angezeigt, wenn sie einen Erfolg für die Mutter verspreche. Dieselbe Ansicht vertritt Szathmary, der darauf hinweist, daß sich in manchen Fällen von Frühschwangerschaft der gravide Uterus erhalten läßt. Der Verfasser teilt drei Beobachtungen mit, wo nach operiertem Ovarialcarcinom normale Schwangerschaft und Geburt eintraten. Er empfiehlt, bei Frauen im gebärfähigen Alter mit einseitiger Eierstocksgeschwulst ohne Metastasen und bei Willen zum Kind das gesunde Ovar und den Uterus zurückzulassen. Nach dieser Operation seien in 37,5% der Fälle erneut Schwangerschaften zu erwarten.

Zusammenfassend läßt sich sagen, daß an Hand der besprochenen Fälle Beziehungen zwischen malignen Ovarialtumoren und Gravidität nachgewiesen werden können, die sich vornehmlich in einer Störung des Schwangerschafts- und Geburtsverlaufs äußern. Wenn verschiedene Autoren einen derartigen Zusammenhang mit Sicherheit nicht haben aufzeigen können, so dürfte die Ursache in erster Linie darin zu suchen sein, daß die Entwicklung des Tumors hier wohl noch nicht genügend weit fortgeschritten war, um den Einfluß auf den Organismus auch in dieser Richtung geltend zu machen.

Literatur.

Andrews, H. Russell: Primary melanotic sarcoma of ovary. — Trans. obstetr. Soc. Lond. 43, 228—231 (1901). Zit. nach Miller.

Armytage, V. B. Green: A solid malignant tumor of the ovary in a girl of 15 years old associated with the pregnancy. — Journ. of obstetr. a. gynaecol. of the Brit. Empire 32, Nr. 3, 533—534 (1925); ref. Ber. üb. d. ges. Gynäk. u. Geb. 9, 382.

Borst, M.: Pathologische Histologie. Leipzig 1926.

Cotte: Stieldrehung einer linksseitigen Ovarialcyste mit gleichzeitiger Torsion des Uterus. — Lyon. méd. 21 (1914); ref. Zbl. Gynäk. 38, 1432 (1914).

Goecke, H.: Verblutung aus rupturiertem Ovarialsarkom bei einer im 9. Monat Erstschwangeren. — Dtsch. med. Wschr. 1930, II, 1610—1611.

Heiberg: Diss. 1881. Zit. nach Miller, S. 237.

Herzog, Th.: Die Melanosarkome der Ovarien. — Zbl. Gebh. 80, 576—590 (1918).

Hesselbach: Ein weiterer Fall von Ovariotomie intra partum mit Kaiserschnitt. — Zbl. Gynäk. 35, 646 (1911).

Hewlett: s. Miller, S. 234.

Kroemer: Über Ovarialtumoren. — Med. Ver. Greifswald 21. Juli 1911; ref. Dtsch. med. Wschr. 1912, 142.

Labhardt, A.: Schwangerer Uterus des 3. Monats mit faustgroßem, metastatischem Melanosarkom des rechten Ovars. — Zbl. Gynäk. 38, 1400 (1914).

Markus, N.: Gleichzeitige Entwicklung eines Melanosarcoma ovarii und Carcinoma hepatis in der Schwangerschaft. Eklampsie. Plazentarmetastase. — Arch. Gynäk. 92, 659—678.

Mayer, A.: Klinik der Ovarialtumoren. — Halban-Seitz, Biologie und Pathologie des Weibes. Ein Handbuch der Frauenheilkunde und Geburtshilfe, V, 2, 799—964. Berlin und Wien 1926.

Mc Kerron: zit. nach Wertheim.

Miller, J.: Die Krankheiten des Eierstockes. — Lubarsch, Henke, Roessle, Handbuch der speziellen pathologischen Anatomie und Histiologie, VII, 3, 198—818. Berlin 1937.

Peller, S.: Der Krebs der weiblichen Geschlechtsorgane in seinen Beziehungen zur Schwangerschaft und Geburt. — Arch. Gynäk. 118, H. 1, 59—100.

Pfannenstiel: Die Erkrankungen des Eierstockes und Nebeneierstockes. — Bergmann, Wiesbaden 1908; ref. Mschr. Geb. u. Gynäk. 30, 390 (1909).

Puppel, E.: Über Krukenbergtumoren in der Schwangerschaft. — Zbl. Gynäk. 1933, 49—51.

Schmid, H. H.: Magencarcinom und Gravidität. Mit besonderer Berücksichtigung der Krebsmetastasen in den Eierstöcken. — Arch. Gynäk. 121, H. 2, 168—209.

Schwarzkopf, E.: Carcinom des Ovariums als Geburtshindernis. — Zbl. Gynäk. 55, 857—860 (1931).

Stuebler, E. und Brandess, Th.: Zur Pathologie und Klinik der Ovarialtumoren. Würzburger Abh. 21, 250—360 (1924).
Szathmary, Z. v.: Maligne Eierstockgeschwülste mit Gravidität kompliziert. — Orv. Hetil. 1933, 820—824; ref. Ber. üb. d. ges. Gynäk. u. Geb. 26, 103.
— Komplikation bösartiger Ovarialtumoren mit Schwangerschaft. — Zbl. Gebh. 106, 238—244 (1933).
— Schwangerschaften nach operiertem Ovarialcarcinom. — Arch. Gynäk. 159, 563—573.
Trillat, P. et A. Puthod: Tumeurs malignes de l'ovaire et puerpéralité. — Gynéc. et Obstétr. 39, 513—525 (1934); ref. Ber. üb. d. ges. Gynäk. u. Geb. 27, 646.
Varo, B.: Über die Entfernung der Ovarialgeschwülste von Graviden. — ref. Ber. üb. d. ges. Gynäk. u. Geb. 11, 235.
Vozza, Fr.: Die Eierstock- und Nebeneierstockgeschwülste in ihren Beziehungen zu den verschiedenen Zeiten der Schwangerschaft. — ref. Ber. üb. d. ges. Gynäk. u. Geb. 24, 283.
Weißwange, F.: Kaiserschnitt wegen Gebärunmöglichkeit infolge doppelseitigen Ovarialcarcinoms. — Zbl. Gynäk. 32, 250 (1908).
Wertheim, E.: Komplikation der Schwangerschaft und Geburt mit Neubildungen der Adnexa uteri. — v. Winckel, Handbuch der Geburtshilfe, Bd. II, 1, 498—516. Wiesbaden 1904.

Lebenslauf.

Ich, Friedrich Haacke, wurde am 9. November 1912 als Sohn des Tischlers Fritz Richard Hasenfuß zu Groß-Salze geboren. Am Realgymnasium in Schönebeck/Elbe genoß ich meine Schulausbildung, die ich im Februar 1931 mit der Reifeprüfung abschloß. Zunächst wandte ich mich dem Studium der Theologie in Halle zu. Nach dem Tode meiner Mutter im Sommer 1931 — mein Vater starb 1914 — wurde ich von dem praktischen Arzt Dr. med. Robert Haacke und seiner Frau, Bad Salzelmen, als Pflegesohn aufgenommen. Nach dem dritten theologischen Semester begann ich meine medizinischen Studien, die ich seit dem Sommer 1934 in München fortsetzte und hier mit dem Winterhalbjahr 1937/38 beendete. Die ärztliche Vorprüfung bestand ich im Sommer 1935, die ärztliche Prüfung im Frühjahr 1938.